*JITEKGI 2020, 16 (1) :* 18-24
diterbitkan di Jakarta

***Jurnal Ilmiah dan Teknologi Kedokteran Gigi FKG UPDM (B)***

*ISSN 1693-3079*
*eISSN 2621-8356*

# PARESTESIA KANALIS MANDIBULA INFERIOR AKIBAT KISTA ODONTOGENIK DITINJAU DARI RADIOGRAF PANORAMIK (LAPORAN KASUS)

**Jatu Rachel Keshena[*], Azhari[**]**
[*]RSGM Universitas Jenderal Soedirman, Purwokerto
[**]Departemen Radiologi Kedokteran Gigi, Universitas Padjajaran, Bandung
Indonesia
Korespondensi: jaturacheel@gmail.com

## ABSTRAK

**Latar belakang:** lesi radiolusen pada rahang dapat terjadi dalam berbagai bentuk. Lesi ini dapat mewakili variasi anatomi atau merupakan proses lesi inflamasi, jinak hingga ganas. Kista radikular adalah jenis kista odontogenik yang paling umum di rahang, seringkali tidak menunjukkan adanya gejala kecuali terjadi infeksi sekunder. Kista radikular cenderung bertumbuh lambat, namun tergantung pada ukuran lesi dan hubungannya dengan jaringan sekitar. Kista radikular dapat menyebabkan mobilitas gigi, resorpsi akar, perpindahan gigi hingga parestesia. Parestesia terjadi sebagai akibat dari tekanan lokal yang disebabkan oleh patologi periapikal dan berbagai lesi intraosseous mandibula pada jaringan saraf. Laporan kasus ini menginterpretasikan gambaran kista radikular yang mengakibatkan parestesia kanalis mandibula inferior pada radiograf panoramik dan gambaran lesi radiolusen lainnya. **Laporan kasus:** seorang pasien laki-laki berusia 32 tahun datang ke Instalasi Radiologi Kedokteran Gigi RSGM Unpad dengan membawa surat rujukan untuk dilakukan pemeriksaan radiograf panoramik. Pada pemeriksaan ekstra oral pasien menunjukkan tidak adanya asimetris wajah. Palpasi menunjukkan adanya krepitasi. Tidak ada kelainan kelenjar getah bening. Pemeriksaan intra oral tampak kavitas di oklusal gigi 47, bengkak, gigi 46 *missing*, mukosa regio 47 tampak normal sama dengan tampilan mukosa sekitar. Pada sisi yang bersangkutan pasien mengeluhkan adanya rasa baal. Suspek radiodiagnosis pada pemeriksaan radiograf panoramik adalah kista radikular. **Kesimpulan:** investigasi klinis dan radiografi diperlukan untuk menegakkan diagnosis yang tepat serta memungkinkan dokter mencapai perawatan yang lebih konservatif untuk menyelamatkan integritas baik jaringan lunak dan keras.

Kata kunci: kista radikular, kista odontogenik, kanalis mandibula inferior, parestesia, radiograf panoramik

## *ABSTRACT*

***Introduction:*** *radiolucent lesions in the jaw can occur in various forms. These lesions can represent anatomic variations and process of inflammatory benign to malignant lesions. Cysts are pathological radiolucent lesions most commonly found in the jaw. Radicular cysts are the most common type of odontogenic cyst in the jaw, it usually has no symptoms unless it shows secondary infection. Radicular cyst usually tend to grow slowly, however depending on the progressive size of the lesion and its relation to surround tissues. Radicular cyst may cause mobility, root resorption, displacement, and paresthesia inferior canalis mandible. Paresthesia occurs as a result of local pressure caused by periapical pathology and various mandibular intraosseous lesions on nerve tissue. In this study report interprets imaging of radicular cyst lesions resulting in paresthesia inferior canalis mandible on panoramic radiograph and imaging radiolucent lesions.* ***Case report:*** *a 32-year-old male patient came to the Dental Radiology Installation RSGM Unpad with a reference letter to do a panoramic radiograph examination. On extra oral examination the patient not shows the presence of asymmetrical face. Palpation shows the presence of crepitus. There are no lymph nodes involved. Intra-oral examination cavity in occlusal of tooth 47, swelling, missing tooth 46, mucosal region 47 looking normal with the appearance of mucosa around. Patients complained about numbness on the relevant side. Suspect radiodiagnosis is radicular cyst based on radiograph panoramic.* ***Conclusions:*** *clinical and radiographic investigations are needed to make the right diagnosis and allow clinicians to achieve more conservative treatments for salvation of both soft and hard tissue.*

*Keywords: radicular cyst, odontogenic cyst, inferior canalis mandible, paresthesia, radiograph panoramic*

## PENDAHULUAN

Lesi radiolusen pada rahang dapat terjadi dalam berbagai bentuk. Lesi ini dapat mewakili variasi anatomi atau merupakan proses lesi inflamasi, jinak hingga ganas.[1,2] Kista radikular adalah jenis kista odontogenik yang paling umum di rahang, seringkali tidak menunjukkan adanya gejala kecuali terjadi infeksi sekunder.[2,3] Kista radikular cenderung bertumbuh lambat, namun tergantung pada ukuran lesi dan hubungannya dengan jaringan sekitar. Kista radikular dapat menyebabkan mobilitas gigi, resorpsi akar, perpindahan gigi hingga parestesia. Parestesia terjadi sebagai akibat dari tekanan lokal yang disebabkan oleh patologi periapikal dan berbagai lesi intraosseous mandibula pada jaringan saraf.[4]

Parestesia adalah gangguan neurosensitivitas yang ditandai dengan rasa terbakar atau hilangnya sebagian kepekaan local (baal). Pasien menggambarkan rasa ini sebagai terbakar, kesemutan dan mati rasa pada kulit maupun gusi.[5]as a consequence of periapical surgery or because of periapical infection. A literature review of paresthesia in endodontics was undertaken, with a view to identifying and discussing the most commonly affected nerves, the diagnostic process and the treatment options. Among reported cases, the most commonly affected nerves were those passing through the jaw: the inferior alveolar nerve, the mental nerve and the lingual nerve. To diagnose paresthesia, the endodontist must carry out a complete medical history, panoramic and periapical radiography, and (in some cases Parestesia kanalis mandibula inferior dapat disebabkan oleh faktor lokal dan faktor sistemik. Faktor sistemik yang memicu parestesia ini dapat berupa multiple sclerosis, limpoma, sarcoidosis, infeksi virus maupun bakteri. Faktor lokal meliputi fraktur mandibula, trauma pasca operasi, osteomyelitis dan infeksi lokal.[6] Parestesia kanalis mandibula inferior ini dapat terjadi dikarenakan tekanan yang disebabkan oleh tumor jinak intraosseous, kista atau lesi patologis, dan iskemia terkait dan pengaruh racun dalam jaringan sekitar.[7]

Lesi radiolusen pada mandibula yang terlihat pada radiograf panoramik dapat berkembang dari struktur odontogenik dan nonodontogenik.[8,9] Lesi-lesi pada rahang memiliki gambaran yang sama secara radiograf sehingga sulit untuk dibedakan, khususnya lesi unilokular.[1,10] Lesi pada rahang sulit dibedakan satu sama lain pada radiografi. Lesi rahang harus dievaluasi dengan mempertimbangkan fitur radiologis berikut ini;[11,12]

### Kepadatan lesi, margin, lokularitas

Lesi rahang dapat digambarkan sebagai lesi radiolusen, radiopak atau campuran bergantung pada kepadatan tulang yang berdekatandengan lesi. Mayoritas lesi rahang radiolusen (>80%). Unilokular radiolusen dengan batas yang jelas biasanya menunjukkan proses jinak berproliferasi lambat. Lesi multilokular dengan batas jelas menunjukkan tumor jinak dengan proses agresif. Lesi radiopak dengan batas jelas biasanya mewakili tumor jinak atau lesi yang disebabkan oleh inflamasi. Secara umum, lesi dengan batas yang jelas biasanya jinak, sedangkan lesi dengan batas tidak jelas menunjukkan agresif, inflamasi atau proses neoplastik. Lesi campuran radiolusen-radiopak dapat menandakan adanya inflamasi, kondisi metabolisme lesi *fibro-osseous* atau proses keganasan.

### Lokasi anatomi, kaitannya dengan gigi

Lesi tertentu memiliki kecenderungan terjadi di daerah tertentu dalam rahang. Lesi non odontogenik biasanya tidak memiliki kaitan yang spesifik terhadap gigi atau hanya bias melibatkan tulang sekitar dua atau lebih gigi, sedangkan lesi odontogenik biasanya hanya melibatkan satu gigi atau bagian tertentu gigi. Lesi yang berkaitan dengan inferior kanalis alveolar menunjukkan tipe lesi yang berasal dari jaringan. Lesi yang berada diatas kanalis kemungkinan odontogenik, sedangkan lesi di bawahnya biasanya non odontogenik. Jika tampilan tampak tidak normal dan mempengaruhi semua struktur daerah maksilofasial, dapat dipertimbangkan adanya kelainan sistemik seperti kelainan metabolisme atau endokrin.

### Integritas kortikal, reaksi periosteal dan jaringan lunak

Lesi yang tumbuh lambat sering menyebabkan ekspansi dengan kortikal *bowing*, sedangkan lesi inflamasi atau neoplastik yang agresif menunjukan destruksi kortikal. Reaksi periosteal dan jaringan lunak menunjukkan lesi yang disebabkan oleh inflamasi atau keganasan. Beberapa jenis reaksi periosteal yang cukup spesifik seperti tipe *sunburst* pada osteosarkoma.

### Efek pada struktur sekitar

Evaluasi efek lesi pada struktur sekitar membantu dalam menyimpulkan perilaku lesi. Perpindahan gigi umumnya terlihat pada lesi yang tumbuhnya lambat, lesi *space-occupying*. Lesi dengan episentrum di atas mahkota gigi menggantikan apikal gigi. Lesi yang dimulai pada ramus dapat mendorong gigi kearah inferior. Resorpsi gigi biasanya terjadi pada pertumbuhan lesi yang kronis. Namun lesi ganas juga terkadang meresorpsi gigi. Lesi yang hanya melibatkan satu gigi sebaiknya perlu dicatat tingkat perkembangan gigi, hubungan lesi dengan bagian gigi dan tanda-tanda resorpsi gigi. Lesi ganas dapat tumbuh dengan cepat di ruang ligamen, menghasilkan pelebaran membran dan lamina dura yang terputus-putus atau hancur. Pelebaran inferior kanalis alveolar dengan batas kortikal yang baik dapat diindikasikan adanya lesi jinak yang berasal dari jaringan vaskular atau saraf.

Kista adalah lesi radiolusen patologis yang paling sering ditemukan pada rahang.[1] Kista didefinisikan

sebagai rongga patologis yang berbatas atau dilapisi sel epitel dan mengandung *fluid* atau *semifluid*. Kista akan terasa sakit dan tidak nyaman jika disertai dengan adanya infeksi akut.[2,13] Cairan pada kista dikeluarkan oleh sel-sel yang melapisi rongga atau berasal dari cairan jaringan sekitar. Kista odontogenik merupakan bentuk paling umum dari lesi kista yang mempengaruhi wilayah maksilofasial. Kista odontogenik adalah rongga yang berisi cairan patologis yang dilapisi oleh epitel odontogenik. Kista radikular adalah jenis kista odontogenik yang paling umum di rahang[2,3,13–16]

Radiograf merupakan modalitas yang penting untuk menginvestigasi evaluasi lesi rahang. Radiografi intraoral memberikan pandangan yang sangat rinci gigi dan tulang pendukung tetapi tidak bisa digunakan untuk lesi yang lebih besar dari 3 cm karena ukurannya yang kecil. Radiografi ekstraoral digunakan untuk memeriksa lesi yang besar dan untuk memvisualisasikan struktur tulang wajah dan kranium.[12]

Evaluasi karakteristik lesi rahang secara radiograf dengan pengetahuan klinis yang memadai dapat membantu mempersempit diagnosis banding.[10,12,17] *Plain film* adalah modalitas pencitraan yang memadai untuk mendidentifikasi kista odontogenik dan non odontogenik.[13] Pada laporan kasus ini, menginterpretasikan radiograf panoramik untuk membantu penegakan diagnosis kista radikular penyebab parestesia kanalis mandibula inferior melalui karakteristik gambaran dan perluasan lesi periapikal pada gigi molar dua mandibula kanan.

## LAPORAN KASUS

Seorang pasien laki-laki berusia 32 tahun datang ke Instalasi Radiologi Kedokteran Gigi di Rumah Sakit Gigi dan Mulut (RSGM) Universitas Padjajaran (Unpad) dengan membawa surat rujukan untuk dilakukan pemeriksaan penunjang radiografi panoramik. Hasil anamnesis pasien mengeluhkan adanya mati rasa pada rahang sebelah kanan kurang lebih sejak 3 bulan lalu.

Pada pemeriksaan ekstra oral pasien menunjukkan adanya asimetris wajah. Terlihat tidak adanya asimetris wajah pasien (Gambar 1). Palpasi menunjukkan adanya krepitasi. Tidak ada kelainan kelenjar getah bening. Pemeriksaan intra oral tampak kavitas di oklusal gigi 47, gigi 46 *missing*, mukosa regio 47 tampak normal sama dengan tampilan mukosa sekitar (Gambar 2).

**Gambar 1.** Foto ekstra oral pasien

**Gambar 2.** Foto intra oral pasien

Riwayat *dental* sebelumnya pasien pernah dilakukan perawatan saluran akar yang tidak tuntas, karena dirasa sudah tidak sakit lagi pasien tidak kembali ke dokter untuk melanjutkan perawatan saluran akar tersebut. Keluhan utama saat itu adanya gigi berlubang pada gigi belakang rahang bawah kanan, riwayat rasa sakit berdenyut sampai tidak bisa tidur, riwayat sakit spontan yang lama kelamaan terjadi pembengkakan pada gusi.

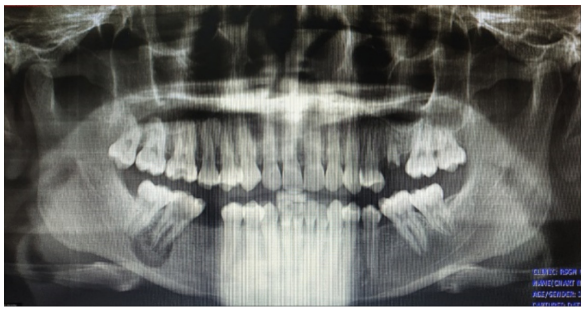

**Gambar 3.** Hasil pemeriksaan penunjang radiografi panoramik

Hasil interpretasi pada gambar 3 menunjukkan adanya kelainan pada regio 47. Tampak radiolusen pada oklusal mahkota gigi 47 dari email mencapai pulpa menandakan adanya karies profunda. Jumlah akar tampak 2, konvergen dan tidak tampak adanya tanda pengisian saluran akar. Periapikal gigi 47 tampak lesi radiolusen, berbentuk ovoid, sirkular, unilateral, dengan batas jelas tepi lesi tidak terkortikasi yang meluas mendekati batas superior kortikal mandibula, melewati inferior kanalis mandibula (Gambar 4).

Pada kasus ini lesi unilokular sedang, tidak menyebabkan *displacement* gigi dengan batas yang jelas merupakan karakteristik dari kista atau tumor odontogenik jinak atau nonodontogenik. Suspek radiodiagnosis adalah kista radikular, mempertimbangkan temuan klinis dan radiograf panoramik.

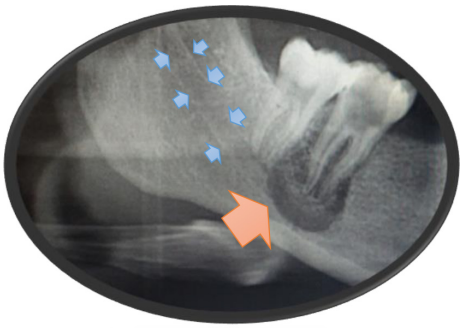

**Gambar 4.** Potongan radiograf panoramik. Panah biru menunjukan *canal* mandibula. Panah merah menunjukkan batas *superior* kortikal mandibula

## PEMBAHASAN

Kista berasal dari sisa-sisa epitel odontogenik yang terbentuk setelah pembentukan gigi. Kista odontogenik pada mandibular seringkali ditemukan diatas kanal saraf alveolar. Kista pada umumnya berbentuk bulat akumulasi cairan di dalam rongga. Bentuk kista yang bulat misalnya kista yang tumbuh dalam ruang udara seperti sinus maksilaris sehingga kista tumbuh secara konsentris. Kista yang tumbuh dalam tulang bentuknya dipengaruhi oleh resistensi jaringan keras yang berdekatan. Misalnya, balon diisi air mengembang dengan bentuk sisi yang datar ketika ditempatkan di atas meja demikian pula kista yang tumbuh sampai berdekatan dengan segmen tulang kortikal yang tebal dapat membentuk pola yang datar.[11,17,18] Gambaran kista secara umum pada radiograf:[11]

### Lokasi

Kista dapat terjadi secara terpusat (di dalam tulang) di lokasi manapun baik maksilla atau mandibula tetapi jarang terjadi di kondilus dan proses koronoid. Kista odontogenik paling sering ditemukan di daerah gigi. Pada mandibula biasanya berasal dari kanal saraf alveolar inferior. Kista odontogenik dapat tumbuh ke dalam sinus maksilaris. Beberapa kista muncul di jaringan lunak area orofasial.

### Perifer dan Bentuk

Kista yang berasal dari tulang biasanya memiliki perifer yang jelas (terdefinisikan dengan baik) dan terkortikasi ditandai oleh garis tipis radiopak di sepanjang perifer lesi. Namun, pada infeksi sekunder atau keadaan kronis dapat mengubah tampilan perifer ini menjadi batas yang lebih tebal, lebih sklerotik atau batas lesi kurang terlihat. Kista biasanya berbentuk bulat atau oval, menyerupai balon berisi cairan. Beberapa kista mungkin memiliki batas *scalloped*.

### Struktur Internal

Kista seringkali benar-benar radiolusen. Namun, kista yang sudah berlangsung lama mungkin memiliki kalsifikasi *dystrophic*, yang dapat memberikan tampilan internal partikel-partikel yang terpisah disebut septa. Kista yang memiliki perifer *scalloped* kemungkinan tidak disertai septa.

### Efek Pada Jaringan Sekitar

Kista bertumbuh secara perlahan, kadang-kadang menyebabkan perpindahan gigi dan resorpsi gigi. Resorpsi akar sering memiliki batas yang tajam dan melengkung. Kista dapat mengekspansi mandibula dan merubah kortikal bukal atau lingual menjadi batas yang tipis. Kista dapat menggantikan saluran saraf alveolar ke arah yang lebih inferior atau meluas ke antrum maksilaris dengan batas tipis lapisan tulang yang memisahkan kista dengan antrum.

Kista radikular juga dikenal sebagai kista periapikal, kista periodontal, kista akar atau kista odontogenik. Kista ini berasal dari sel epitel *malassez* dalam ligamen periodontal hasil dari peradangan karena nekrosis pulpa atau trauma.[2,14,18,19]

Gambaran lesi kista radicular ini pada radiograf berada di apikal gigi nekrosis pulpa. Kebanyakan kista radikular 60% ditemukan pada maksila khususnya gigi *incisive* dan *canines*. Gambaran tepi dari lesi ini tampak jelas, terkortikasi garis radiopak. Namun, bila kista ini terjadi infeksi sekunder maka garis radiopak hilang. Internal struktur lesi ini adalah radiolusen, terkadang dapat dijumpai adanya partikel radiopak bila ada distrofi kalsifikasi.[2,3,18–20] Gambaran lesi pada laporan kasus ini sesuai dengan teori diatas. Batas garis radiopak yang menghilang pada kasus ini menandakan adanya infeksi sekunder. Kasus ini memberikan gambaran kista radikular yang tidak umum, yaitu terjadi apikal mandibula gigi molar dua dengan lesi besar dan batas jelas tidak tegas.

Pada laporan kasus ini secara radiograf kista radikular tergolong besar dan hasil anamnesa pasien menyatakan pernah dilakukan perawatan saluran akar yang tidak tuntas. Hal ini serupa dengan hasil *short review* Nabil A, et al. (2015) bahwa etiologi kista radikular yang besar berkaitan dengan infeksi perawatan saluran akar.[17]

Berdasarkan klinikopatologi *study* sebanyak 322 kasus yang dilakukan oleh Manor, Esther et al., (2012) menyatakan kista radikular paling sering terjadi pada usia dewasa.[13] Insiden kista radikular lebih besar pada dekade ketiga hingga keenam dan lebih banyak terjadi pada laki-laki.[2] Hal ini sesuai dengan laporan kasus yang dipaparkan yaitu pasien laki-laki usia 32 tahun.

Simran, Kaur et al., (2017) pada laporan kasus dan *review* yang dilakukannya menyatakan kista radikular adalah kondisi umum, dan biasanya tidak diketahui dan jarang melebihi dimensi simetris wajah. Kasus yang tidak diobati dapat menyebabkan kerusakan jaringan dan kelainan bentuk wajah. Hal

ini serupa dengan laporan kasus yang dipaparkan, kista radikular terbentuk karena lesi awal yang tidak dilakukan perawatan dan menyebabkan asimetri wajah.

Ege, B et al., (2019) juga melaporkan sebuah kasus kista radikular yang mengakibatkan parestesia. Dekade pasien sama dengan laporan kasus ini yaitu pada awal dekade 3, pada laporan kasusnya pasien berusia 33 tahun dan kasus ini 32 tahun. Riwayat infeksi pada kasus tersebut juga terjadi dalam waktu yang lama dan terjadi eksaserbasi akibat fungsi pengunyahan.[4] Studi kasus menyatakan ketika lesi terlbat pada mandibula maka parestesia dihubungkan dengan terlibatnya kanalis mandibula inferior. Penyebab utama dari kondisi ini adalah patologis periapikal dan penyakit periodontal. Pada literature lainnya parestesia juga dapat disebabkan oleh patologi periodontal-endodontik, meluapnya irigasi daluran akar saat perawatan endodontik, beragam bahan yang digunakan selama perawatan dan operasi implan gigi.[4]

Pemilihan perawatan untuk kista radikular yang direkomendasikan adalah perawatan saluran akar dikombinasikan dengan dekompresi atau bedah enukleasi dengan ekstraksi gigi yang terkait. Beberapa penulis berpendapat bahwa kista radikuler harus dilakukan pembedahan untuk benar-benar menghilangkan seluruh sisa-sisa epitel. Lesi besar bila hanya dilakukan perawatan saluran akar saja tidak efisien.[15]

**Gambar 5.** Periapikal granuloma secara radiograf[11]

Lesi radiolusen mandibula dari sudut pandang praktis dapat dibagi menjadi lesi dengan batas jelas dan lesi dengan batas tidak jelas. Radiograf panoramik konvensional dapat mengungkapkan pola lesi radiolusen, radiopak atau campuran. Konvensional radiografi seperti radiografi panoramik memiliki akses yang mudah dan dosis radiasi yang rendah dibandingkan dengan radiografi digital tiga dimensi. [8,9,11]

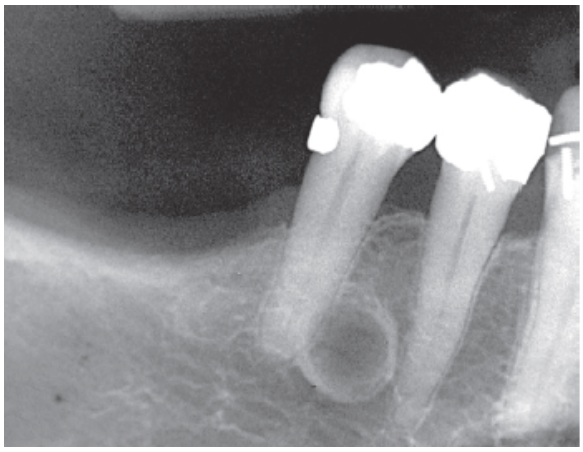

**Gambar 6.** Kista lateral periodontal secara radiograf [11]

**Gambar 7.** Periapical cemento-oseous dysplasia secara radiograf[11]

Diagnosis banding secara radiograf pada lesi periapikal di rahang dengan tampilan batas jelas radiolusen antara lain periapikal granuloma, kista lateral periodontal, *periapical cemento-osseous dysplasia,* unikistik ameloblastoma, *odontogenic keratocyst* dan *traumatic bone cyst*. Periapikal granuloma (Gambar 5) secara radiograf tampak lesi di periapikal gigi nekrosis, sebagai hasil inflamasi dengan struktur internal radiolusen batas jelas dan tidak tegas. Ukuran lesi biasanya dibawah 200 $mm^3$, lebih kecil daripada kista radikular.[2,20] Kista lateral periodontal (Gambar 6) secara radiograf tampak lesi radiolusen berbatas jelas dengan tepi yang sklerotik, berlokasi di permukaan lateral akar gigi. Kista ini biasanya muncul pada area premolar mandibula atau anterior maksila.[2,10]

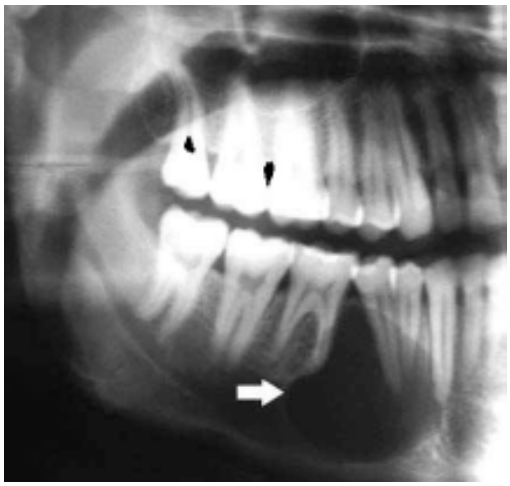

**Gambar 8.** Unikistik ameloblastoma secara radiograf[12]

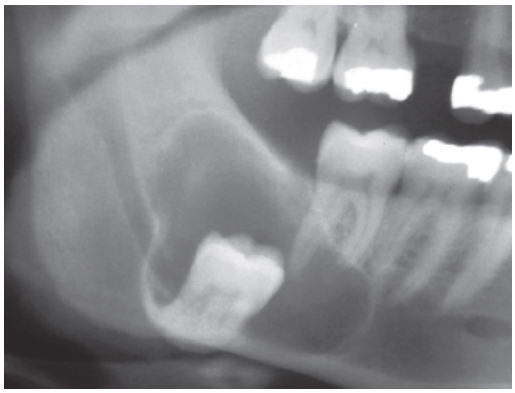

**Gambar 9.** Unikistik ameloblastoma secara radiograf[11]

*Periapical cemento-oseous dysplasia* (Gambar 7) pada tahap awal secara radiograf juga memiliki gambaran lesi radiolusen yang berbatas jelas, sirkular, tetapi terjadi pada gigi vital. Lebih sering pada regio anterior, predileksi lebih tinggi pada wanita dan biasanya terjadi pada dekade 40 tahun.[2,14] Unikistik ameloblastoma (Gambar 8) tampak unilokular kista dengan lokal invasif, asimptomatik lesi, predileksi sebanding antara wanita dan pria, biasanya terjadi pada dekade tiga.[2,14]

**Gambar 10.** Traumatic bone cyst secara radiograf[11]

*Odontogenic keratocyst* (Gambar 9), lesi juga asimptomatik dan menyerupai kista bisa unilokular. Biasanya tampak perforasi dari kortikal dan terjadi pergeseran gigi.[2,3] *Traumatic bone cyst* (Gambar 10) tampak lesi radiolusen yang menyerupai kista, lokasi diatas inferior kanalis mandibula tetapi tidak berkaitan dengan gigi non-vital. Lesi ini asymptomatik, terjadi pada dewasa muda.[1,9]

## KESIMPULAN DAN SARAN

Tendensi kista radikular tumbuh lambat dan asimptomatik, namun bagi dokter gigi perlu untuk menindaklanjut pasien agar pertumbuhan terkendali dan tidak mengalami parestesia seperti dalam kasus ini. Dokter gigi perlu mengetahui fitur karakteristik pencitraan lesi radiolusen mandibula untuk mempersempit diagnosis banding dan mengidentifikasi lesi. Penegakkan diagnosis yang tepat memungkinkan dokter mencapai perawatan yang lebih konservatif untuk menyelamatkan integritas baik jaringan lunak dan keras. Pemeriksaan radiograf panoramik berperan penting dalam membantu menegakkan diagnosis dan menginvestigasi pertumbuhan kista radikular.

## DAFTAR PUSTAKA

1. Jhamb A V, Jhamb PA, Dave A, Shetty VP. Case Report Type B Idiopathic Bone Defect of Mandible : An Etiopathogenic Dilemma. 2012;2012. doi:10.1155/2012/482758
2. White SC PM. *Oral Radiology Principles and Interpretation*. 7th ed. Elsevier Ltd; 2014.
3. Mangutti A, Shah D, Patel J, Maheshwari J. Unilocular radiolucency of mandibular angle region-A clinicopathological conference. *J head neck physicians Surg*. 2016;5(1):17-25.
4. Ege B, Koparal M, Yavuz G, Keskinruzgar A, Geyik A, Turk B. Inferior alveolar nerve paresthesia due to radicular cyst: A case and review of literature. *Ann Med Res*. 2019;26(12):3042-3046. doi:10.5455/annalsmedres.2019.10.638
5. Alves FR, Coutinho MS, Gonçalves LS. Endodontic-related facial paresthesia: Systematic review. *J Can Dent Assoc (Tor)*. 2014;80:13-19.
6. Di Lenarda R, Cadenaro M, Stacchi C. Paresthesia of the mental nerve induced by periapical infection: A case report. *Oral Surg Oral Med Oral Pathol Oral Radiol Endod*. 2000;90(6):746-749. doi:10.1067/moe.2000.110418
7. Aziz SR, Pulse C, Dourmas MA, Roser SM. Inferior alveolar nerve paresthesia associated with a mandibular dentigerous cyst. *J Oral Maxillofac Surg*. 2002;60(4):457-459. doi:10.1053/joms.2002.31238
8. Avril L, Lombardi T, Ailianou A, Burkhardt K, Varoquaux A, Scolozzi P. Radiolucent lesions of the mandible : a pattern-based approach to diagnosis. 2014:85-101. doi:10.1007/s13244-013-0298-9
9. Gurushanth K, David CM, Dhir P. An asymptomatic radiolucent lesion in posterior mandible: A case report. 2016:608-611. doi:10.4103/0972-1363.188774

10. George G, Padiyath S. Unicystic Jaw Lesions : A Radiographic Guideline Unicystic Jaw Lesions : A Radiographic Guideline. 2010;22(December):31-36.
11. White, Stuart C, Pharoah MJ. *Oral Radiology Principles and Interpretation*. 7th ed. Elsevier; 2014.
12. Neyaz Z, Gadodia A. Radiographical approach to jaw lesions. 2008.
13. Manor E, Kachko L, Puterman MB, Szabo G, Bodner L. Cystic Lesions of the Jaws – A Clinicopathological Study of 322 Cases and Review of the Literature. 2012;(Dc):20-26.
14. Pawar SK, Gupta H, Pawar HS. Radicular Cyst classic presentation : A case report and review of clinical , radiological and histopathological features. 2017;16(4):102-106. doi:10.9790/0853-160403102106
15. Deshmukh J, Shrivastava R, Bharath KP, Mallikarjuna R. Giant radicular cyst of the maxilla. 2019:1-10. doi:10.1136/bcr-2014-203678
16. Shivhare P, Singh A, Haidry N, Yadav M, Shankarnarayan L. Multilocular Radicular Cyst – A Common Pathology with Uncommon Radiological Appearance. 2019;10(3):1-6. doi:10.7860/JCDR/2016/16031.7486
17. Draidi, Yahya M.A.; Al-Shdaifat, Nabil A.; Al-Wraikat, Mashhoor Abdo; Khraisat, Hazem M.; Mheedat Z. Infected Radicular Cyst Involving Four Lower Incisors: Short Review and Case Report. *Pakistan Oral Dent J*. 2015;35(3):386-389.
18. Kr H, Vk V, Deepa C. Radicular cyst : A case report. 2015;1(4):20-22.
19. Pekiner FN, Borahan O, Uğurlu F, Horasan S, Şener BC, Olgaç V. Clinical and Radiological Features of a Large Radicular Cyst Involving the Entire Maxillary Sinus. 2012;2(1):31-36.
20. Chapman MN, Nadgir RN, Akman AS, Saito N, Sekiya K, Kaneda T. Periapical Lucency around the Tooth : Radiologic Evaluation and Differential Diagnosis Radiologic Anatomy of the Tooth. 2019;33(1):1-15.